

GOBIERNO FEDERAL



SALUD

SEDENA

SEMAR

Guía de Referencia Rápida

Abordaje y Manejo del Niño con Parálisis Cerebral Infantil con Comorbilidades Neurológicas y Músculo Esqueléticas

GPC

Guía de Práctica Clínica

Catálogo maestro de guías de práctica clínica: **IMSS-420-11**

CONSEJO DE
SALUBRIDAD GENERAL



DIF
SISTEMA NACIONAL
PARA EL DESARROLLO
INTEGRAL DE LA FAMILIA



Vivir Mejor

GUÍA DE REFERENCIA RÁPIDA

G80 Parálisis Cerebral Infantil, G80.0 Parálisis cerebral espástica cuadripléjica, G80.1 Parálisis cerebral espástica dipléjica, G80.2 Parálisis cerebral espástica hemipléjica, G80.3 Parálisis cerebral discinética, G80.4 Parálisis cerebral atáxica, G80.8 Otros tipos de parálisis cerebral

GPC

Abordaje y Manejo del Niño con Parálisis Cerebral Infantil con Comorbilidades Neurológicas y Músculo Esqueléticas
ISBN: 978-607-7790-68-6

DEFINICIÓN

La parálisis cerebral infantil (PCI) es un trastorno del tono postural y del movimiento de carácter persistente (pero no invariable), secundario a una agresión no progresiva en un cerebro inmaduro.

PREVENCIÓN PRIMARIA PROMOCIÓN DE LA SALUD

Diversas condiciones prenatales o posteriores al nacimiento pueden ocasionar PCI por lo que se recomienda:

1. Que la mujer gestante lleve a cabo control prenatal y cuando presente complicaciones referirla al especialista.
2. Ante la sospecha clínica de exposición de la mujer gestante a rubéola, citomegalovirus o toxoplasmosis solicitar determinación sérica de anticuerpos para estas entidades, los resultados definirán el abordaje terapéutico específico.
3. Vigilar el cumplimiento del esquema de inmunización contra la meningitis tuberculosa, meningocócica y por *Haemophilus influenza* tipo b.
4. Realizar vigilancia y control del niño sano durante los primeros 5 años de edad ante la posibilidad de detección de signos de alarma neurológica (ver escalas, cuadro 1).
5. Promover acciones que mejoren la seguridad en los vehículos de motor y en las vialidades.

FACTORES DE RIESGO

1. Los niños con antecedente de asfixia neonatal con o sin historia de encefalopatía, requieren evaluación neurológica por parte del pediatra en las 48 horas posteriores al nacimiento. Ante la detección de algún signo de alarma neurológica enviar en al neurólogo pediatra.
2. Los recién nacidos con antecedentes de alto riesgo (APGAR menor de 3 a los 10 minutos y recién nacidos prematuros) requieren vigilancia del desarrollo neurológico por el pediatra y **solo** ante la detección de signos de alarma neurológica derivarlos a rehabilitación.

SIGNOS DE ALARMA NEUROLÓGICA

El conocimiento del desarrollo neurológico normal desempeña el elemento fundamental para el diagnóstico temprano de la PCI, por ello se recomienda en la primera o segunda semana de vida del niño, hacer la evaluación basal para el crecimiento y desarrollo así como, la identificación oportuna de signos de alarma para daño neurológico durante la vigilancia posterior del desarrollo (ver escalas, cuadros 1, 2 y 3).

DIAGNÓSTICO CLINICO

1. Todos los médicos involucrados en la atención y manejo del paciente con PCI deben conocer la exploración neurológica para detectar retraso en el desarrollo psicomotor.
2. El diagnóstico de la PCI es clínico y debe establecerse después de los dos años de edad, si se detectan signos de alarma neurológica antes de esta edad, el niño se catalogará con el diagnóstico de retraso del desarrollo psicomotor.
3. Se puede establecer el diagnóstico de PCI cuando se detecten alteraciones del tono muscular, reflejos y de la postura después de los dos años de edad.
4. Se recomienda clasificar la PCI de acuerdo a las características fisiológicas y topográficas (ver escalas, cuadros 4 y 5).

PRUEBAS DIAGNÓSTICAS

1. Realizar ultrasonido transfontanelar en los niños menores de 2 años de edad con datos de alarma neurológica,
2. El neurólogo pediatra decidirá los estudios de neuroimagen que se realizaran en los niños con diagnóstico de PCI. También tomará la decisión de solicitar o no tomografía computarizada o resonancia magnética de cráneo en los niños con signos de alarma

neurológica.

3. Los niños con PCI cuadripléjica o dipléjica requieren radiografía de pelvis a los 18 meses de edad y deben ser monitorizados cada 6 o 12 meses.
4. La electromiografía se recomienda en casos específicos y la decisión para realizarla la tomará el ortopedista pediatra.

COMORBILIDADES NEUROLÓGICAS EPILEPSIA Y RETRASO MENTAL

1. En todo niño con PCI se debe investigar la presencia de crisis convulsivas, si se establece el diagnóstico de epilepsia se deberá iniciar tratamiento de acuerdo a los lineamientos de la liga internacional de control de la epilepsia y referir al neurólogo pediatra.
2. Los niños con PCI y sospecha de retraso mental requieren valoración por un psicólogo a partir de los 4 años de edad.

COMORBILIDADES MUSCULOESQUELÉTICAS FRACTURAS

1. Para disminuir el riesgo de desmineralización y fracturas el grupo multidisciplinario que atiende a los niños con PCI debe :
 - Promover una alimentación adecuada
 - Evitar el reposo prolongado
 - Fomentar el apoyo bipodálico
 - Regular el consumo de antiepilépticos
2. La movilización general y de las extremidades del paciente con contracturas espásticas se debe realizar con técnicas adecuadas y con precaución, se recomienda prudencia para no exceder la fuerza de la espasticidad muscular, ya que esto puede condicionar fracturas.
3. En el manejo del paciente con inmovilización externa (molde de yeso) o interna (clavo centromedular) deben extremarse las precauciones durante la movilización general y específica de la extremidad lesionada.
4. Ante datos de irritabilidad buscar intencionadamente deformidad, aumento de volumen y dolor localizado en las extremidades, clavícula y costillas con el objetivo de detectar fracturas.

TRATAMIENTO ORTOPEDICO

Extremidades Superiores

1. Toda cirugía ortopédica para los pacientes con PCI es de tipo paliativo.

2. El manejo de la comorbilidad músculo esquelética de la extremidad superior de los niños con PCI incluye tratamiento quirúrgico para mejorar la función, sin embargo es indispensable el control cerebral motor para obtener dicho logro, por ello las medidas quirúrgicas de la extremidad superior deben realizarse hasta después de los 4 años de edad. Por otra parte, el tratamiento quirúrgico de la mano se recomienda en pacientes cooperadores, con un patrón de funcionalidad satisfactorio y que posean sensibilidad propioceptiva.

Los procedimientos que se recomiendan son:

- Liberación o alargamiento del pectoral mayor y del subescapular en el paciente que presenta aducción y rotación interna del hombro que limita los movimientos.
- Alargamiento quirúrgico del músculo bíceps y del braquial anterior en los casos de contractura intensa que limita la función del codo y concomitantemente de la mano.
- Liberación del pronador redondo o su transferencia alrededor del radio para la contractura en pronación del antebrazo
- Transferencia del cubital para la deformidad en flexión de la muñeca, no obstante es importante cumplir con los siguientes requisitos:
 1. El cubital anterior debe ser normal o con suficiente capacidad y fuerza motora.
 2. El antebrazo debe contar con el arco completo de supinación pasiva y debe haber dorsiflexión del carpo y extensión de los dedos.
 3. Poseer control motor de los dedos.
- La artrodesis de la muñeca se recomienda como última opción de tratamiento para los casos en que no se obtuvo mejoría con otros procedimientos.
- Tratamiento quirúrgico en los pacientes con deformidad de los dedos tipo 2 de la clasificación de Zancolli (ver escalas, cuadro 6).
- Alargamientos o transposiciones tendinosas para el pulgar sobre la palma
- En la deformidad de los dedos en hiperextensión considerar:
 1. Capsulorrafia volar ó
 2. Tenodesis de los flexores superficiales

Columna

1. La escoliosis con ángulo de curvatura menor de 40 grados requiere manejo con órtesis y rehabilitación. Cuando supera los 40 grados y el niño tiene menos de 15 años de edad se recomienda tratamiento quirúrgico.
2. La rizotomía dorsal selectiva esta indicada en casos seleccionados y debe realizarse por expertos considerando el costo beneficio del procedimiento.
3. El objetivo de la cirugía ortopédica en un niño que tiene potencial de deambulación es mejorar la marcha funcional por lo que se recomienda tratamiento quirúrgico en los niños con nivel funcional de marcha II, III y IV (ver escalas, cuadro 7).

Extremidades inferiores

1. Los procedimientos ortopédicos quirúrgicos recomendados son:
 - Patrones de marcha patológicos (marcha “a gatas” por contractura de músculo iliopsoas y marcha con contractura en extensión de la rodilla por espasticidad del musculo recto femoral) : alargamientos musculares fraccionados, miotomías y tenotomías
 - Coxa valga: osteotomía varo desrotadora en fémur proximal para
 - Hallux valgus: quitar la sobrecarga medial y realizar artrodesis metatarso falángica del primer dedo
 - Pie cavo: fasciotomía plantar y de ser necesario ostetotomía en el medio pie
 - Dedos en garra: tenotomías o transferencias tendinosas de los flexores de los dedos
 - Luxación de cadera: miotomía de los aductores, tenotomía del psoas iliaco y neurectomía del nervio obturador superficial. (antes de los 4 años de edad)
 - Deformidad en flexión de la rodilla: alargamiento de los músculos semimembranoso y semitendinosos o transposición del tendón de recto femoral hacia el sartorio para que funcione como extensor de rodilla
 - Deformidad en equino del pie : alargamiento del tendón de Aquiles o capsulotomías a nivel de la articulación tibio astragalina y subastragalina
 - Deformidad en valgo del retro y medio pie : liberación amplia panastragalina con abordaje medial y lateral así como alargamiento de perineos

REHABILITACION

1. Orientar y capacitar a la familia en el manejo para que participe activamente en el proceso de rehabilitación e integración de los niños con PCI. De acuerdo a la edad se recomienda :

A) Niños de 0 a 2 años :

- Ejercicios para conservar o mejorar arcos de movilidad
- Programa de posicionamiento, uso de ayudas para posicionamiento, utilización de órtesis tobillo-pie en caso necesario
- Favorecer las reacciones del desarrollo que correspondan: control mano boca, control de cuello, cambios de decúbito, equilibrio de tronco y reacciones de defensa, cambios de decúbito a sedestación, arrastre y gateo heterólogos y cambios de hincado a posición de pie
- Estimulación perceptual múltiple, esquema corporal. Manejo de la disfunción orofacial.

B) Preescolares, escolares y adolescentes:

- Técnicas para relajar espasticidad
- Ejercicios para conservar arcos de movilidad
- Ejercicios de estiramiento para disminuir contracturas
- Ejercicios de fortalecimiento dirigido a grupos musculares antigravitatorios. Uso de órtesis tobillo-pie o rodilla-tobillo-pie
- Esquema de imagen corporal

- Adiestramiento en actividades de la vida diaria

2. El entrenamiento de las actividades de la vida diaria con reforzamiento en el hogar es una estrategia para mejorar las habilidades motoras del niño con PCI.

3. Orientar al familiar sobre la terapia de juego que debe aplicarse durante sus actividades cotidianas.

CRITERIOS DE REFERENCIA

1. Referencia a pediatría:

- Niños con factores de riesgo para PCI o signos de alarma neurológica atendidos en el primer nivel de atención

2. Referencia a neurología pediátrica:

- Niños con signos de alarma neurológica
- Niños con diagnóstico de retraso psicomotor
- Niños con PCI cuyas alteraciones del tono muscular, reflejos y postura no se modifiquen después de 3 meses de rehabilitación
- Niños con PCI y epilepsia

3. Referencia a rehabilitación:

- Niños con signos de alarma neurológica
- Niños con diagnóstico de retraso psicomotor
- Niños con diagnóstico de PCI

4. Referir a ortopedia pediátrica a los niños con PCI y alguno de los siguientes datos:

- Limitaciones motoras
- Escoliosis

5. Referir a psicología:

- Niños con PCI y sospecha de retraso mental (a partir de los 4 años de edad)

6. Referencia a escuela de educación especial :

- Todos los niños con PCI a partir de los 2 años de edad

ESCALAS

CUADRO 1. SIGNOS DE ALARMA PARA DAÑO NEUROLÓGICO

Grupo etario	Signo
Recién nacido	<ul style="list-style-type: none"> • Cabeza constantemente hacia atrás • Tono muscular bajo o alto • No reacciona al sonido
Tres meses de edad	<ul style="list-style-type: none"> • No sostén cefálico • Manos empuñadas • Atropamiento del pulgar • Antebrazo en pronación • No sonrisa social • No fijación de la mirada
Cinco meses	<ul style="list-style-type: none"> • No rodamientos • Apoyo en puntas de los pies • Hipertonía de aductores de los 4 – 18 meses. • Hipoactividad o irritabilidad permanentes >7 meses • Persistencia del reflejo de Moro >6 meses • Piernas juntas y difíciles de separar
A cualquier edad	<ul style="list-style-type: none"> • Presencia de asimetría en postura o movimiento • Alteraciones de succión o deglución • Alteraciones en el llanto y falta de consolabilidad • Alteraciones del tono muscular • No deambulación >18 meses • No desarrollo del juego simbólico >24 meses • Estereotipias verbales >24 meses • Pasar de una actividad a la otra >34 meses • Lenguaje incomprensible >36 meses
La presencia de cualquiera de ellos es suficiente para el envío a neuropediatría	

Fuente: Jubert Rosich A, Villaroya-Luna JF, Martínez-Pons Y, Albor-Esteve P. Signos de alerta en el desarrollo psicomotor (cap 16) En: Pediatría en atención primaria. Eds: Bras J, De la-Flor JE. 2ª Edición. Ed Masson, Barcelona. 2005.

CUADRO 2. DESARROLLO PSICOMOTOR NORMAL EN LOS DOS PRIMEROS AÑOS DE VIDA

Áreas para evaluar en el desarrollo psicomotor

Edad	Motriz gruesa	Motriz fina	Lenguaje	Socialización
1 mes	No sostiene la cabeza	Manos empuñadas Fija la mirada en objetos de 30 a 40 cms. Se sobresalta con el sonido	Llanto Consolable	Reconoce la voz de la madre
2 meses	Levanta cabeza en posición prona Sostén parcial de cabeza	Manos abiertas parcialmente Sigue objetos a 180°	Sonrisa social y balbuceos	
4 meses	Sostén cefálico Inicia rodamientos	Control ojo-mano-boca Agarra objetos	Se arrulla y vocaliza	Identifica a la madre
8 meses	Se sienta solo Mete las manos para no caerse Inicia gateo	Pasa objetos de una mano a otra	Dice monosílabos (ma-pa)	Llora y hay angustia para la separación
10 meses	Gateo alterno Inicia bipedestación	Señala con el índice Presenta pinza fina	Imita onomatopeyas	Busca objetos que se le caen
12 meses	Inicia marcha con ayuda	Toma y da objetos	Emite tres a cinco palabras	Ayuda a vestirse
18 meses	Sube escaleras sin alternar Se sube a una silla	Empieza a comer solo Hace trípode	Forma frases Señala las partes del cuerpo	Ayuda a desvestirse Patea pelota
24 meses	Sube y baja escaleras con alternancia Corre	Garabatea Imita líneas	Forma oraciones cortas Ejecuta indicaciones sencillas	Participa en juegos e grupo y juegos simbólicos
Dos áreas afectadas en la edad evaluada = retraso en el desarrollo				

CUADRO 3. EDAD DE DESAPARICIÓN DE LOS REFLEJOS PRIMARIOS

Reflejo	Características
Reflejo de Moro	Desaparece a la edad de 6 meses.
Reflejo tónico cervical asimétrico	Normal hasta los 7 meses.
Reflejo de enderezamiento del cuello	Normal hasta los 6 meses.
Reacción de colocación del pie	Normal hasta los 3 o 4 años.
Reflejo extensor	Es una respuesta anormal vista en los niños con espasticidad y nunca en los normales.
Respuesta del paracaidista	Se presenta normalmente a la edad de 12 meses.

Datos tomados de: Aneja, S. Evaluation of a Child with Cerebral Palsy. The Indian J. Pediatr 2004; 71: 627-634. Nivel de evidencia 3.

CUADRO 4. CLASIFICACIÓN FISIOLÓGICA DE LA PARÁLISIS CEREBRAL INFANTIL

Tipo	Características clínicas
Parálisis cerebral espástica:	Su principal característica asociada es la hipertonia, cuyas manifestaciones son la espasticidad, hiperreflexia y reflejos patológicos incluidos Babinski y sucedaneos. Se reconoce mediante una resistencia continua o plástica a un estiramiento pasivo en toda la extensión del movimiento generando el signo de fuelle de navaja.
Parálisis cerebral atáxica:	Entendiendo por ataxia incoordinación de movimiento pudiendo ser ataxia de la marcha cuyo origen funcional puede ser sistema extrapiramidal, cerebelo, y medula espinal. Y con las variantes de ataxia de la marcha y troncal.
Parálisis cerebral atónica	La manifestación es de una hipotonía generalizada, con reflejos aumentados, con marcada debilidad de los miembros inferiores y mejor fuerza en los superiores. Si se realiza una suspensión por las axilas, flexionan las extremidades inferiores (Reflejo de Förster). En la mayoría de los casos después de los 3 años aparecen alteraciones cerebelosas, en algunos casos se puede asociar signos extrapiramidales. Se considera que la mayoría de los casos son por alteraciones prenatales.
Parálisis cerebral extrapiramidal o Atetósica	Presentan distonías, que se definen como contracturas tónicas sostenidas de rotación y torsión que desencadenan posturas anormales. También puede observarse atetosis. Los movimientos coreicos son de aparición brusca, excesivos, no repetitivos, irregulares y se presentan al azar, desaparecen durante el sueño y se incrementan con el estrés. Se han descrito dos formas de PC extrapiramidal, la forma hiperquinética que se manifiesta con movimientos coreicos y coreoatetósicos y la forma distónica que es más grave y presenta posturas anormales. Las manifestaciones clínicas van apareciendo en forma paulatina, al inicio se puede presentar una hipotonía generalizada con aumento de los reflejos, posteriormente entre los 8 y los 20 meses aparecen los movimientos coreicos y distónicos, que están definitivamente presentes entre los 2 y 3 años. Es característica la alteración en el habla, con cambios explosivos en el tono de la voz, debido a distonía buco-faríngea-laríngea. Hay problemas para la deglución y sialorrea. La mayoría tiene una capacidad intelectual dentro del rango normal.
Parálisis cerebral mixta:	Existe una combinación de diversos trastornos motores y extrapiramidales con alteraciones del tono y combinaciones como ejemplo; diplejías, hemiplejías espásticas, hipotónicas y distónicas.

Datos obtenidos de Malagón VJ. Parálisis Cerebral. Medicina (Buenos Aires) 2007; 67 (6/1): 586-592.

CUADRO 5. CLASIFICACIÓN TOPOGRÁFICA DE LA PARÁLISIS CEREBRAL INFANTIL

<p>La clasificación topográfica se realiza De acuerdo al número de extremidades afectadas se deben considerar los siguientes conceptos:</p> <p>Paresia : relajación, debilidad</p> <p>Plejía ; pérdida del movimiento</p>	
Clasificación topográfica	Características
a) Cuadriplejía	Están afectados los cuatro miembros
c) Triplejía	Afectación de las extremidades inferiores y una superior.
b) Tetraiplejía	Afectación global incluyendo tronco y las cuatro extremidades, con un predominio de afectación en miembros superiores.
d) Diplejía	Afectación de las cuatro extremidades con predominio en extremidades inferiores.
e) Hemiplejía	Está tomado un solo lado del cuerpo (hemicuerpo), y dentro de este el más afectado es el miembro superior.
g) Paraplejía	Son muy poco frecuentes, se afectan solo los miembros inferiores.
h) Monoplejía	Se afecta una sola extremidad (brazo o pierna), estos casos son poco comunes y tienen relación directa postraumática.

Datos obtenidos de Rosenbaum P. Cerebral palsy: what parents and doctors want to know. BMJ 2003; 326: 970-974.

CUADRO 6. CLASIFICACIÓN DE ZANCOLLI

EXTRÍNSECA: (Codo- flexión, Antebrazo- pronación, Muñeca y dedos- flexión, Muñeca-desviación cubital, Dedos-cuello de cisne extrínseco ocasional, Pulgar- adducción o adducción flexión.)	
INTRÍNSECA: (Deformidad digital tipo intrínsecos plus. Cuello de cisne intrínseco ocasional)	
Grupo 1	Extensión completa de dedos con muñeca en extensión neutra.
Grupo 2	Extensión digital con muñeca en flexión.
Subgrupo 2 a	Extensión activa de muñeca con dedos flexionados.
Subgrupo 2 b	No extensión activa de muñeca con dedos flexionados.
Grupo 3	No extensión digital ni con muñeca en flexión máxima.

Datos tomados de: Enríquez de Salamanca CJ. Tratamiento quirúrgico de la mano espática. Cirugía Plástica Ibero-Latinoamericana 2005; 31 (3); 161-168.

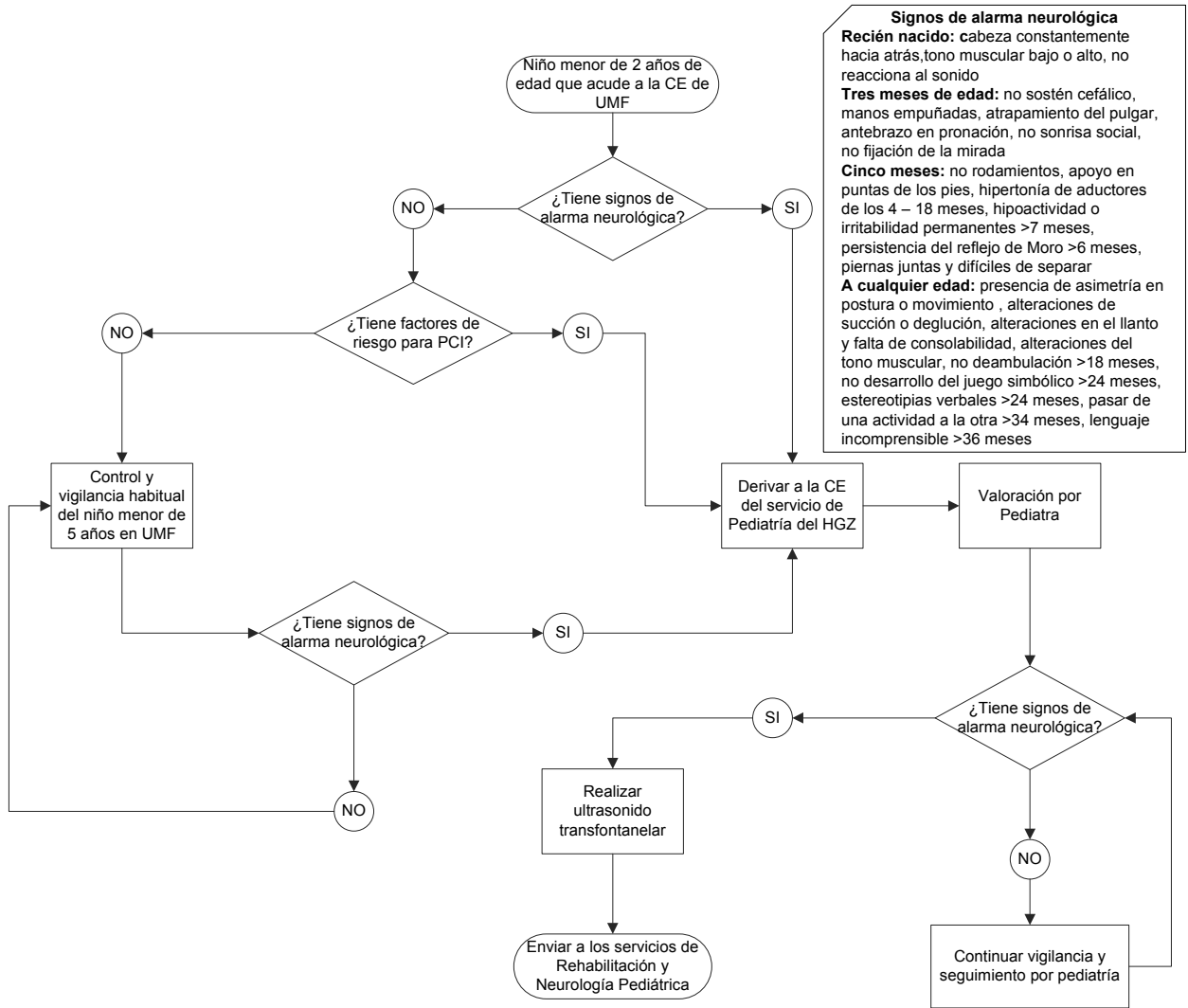
CUADRO 7. SISTEMA DE CLASIFICACIÓN DE LA FUNCIÓN MOTORA GRUESA (GROSS MOTOR FUNCTION CLASSIFICATION SYSTEM GMFCS)

Nivel	Características
Nivel I	Marcha sin restricciones. Limitaciones en habilidades motoras más avanzadas
Nivel II	Marcha sin soporte ni órtesis. Limitaciones para andar fuera de casa o en la comunidad
Nivel III	Marcha con soporte u órtesis. Limitaciones para andar fuera de casa y en la comunidad
Nivel IV	Marcha independiente con limitaciones.
Nivel V	La marcha independiente esta severamente limitada aun con el uso de tecnología de soporte

Datos obtenidos de Rosenbaum P. Cerebral palsy: what parents and doctors want to know. BMJ 2003; 326: 970-974.

ALGORITMOS

ALGORITMO 1. DETECCIÓN TEMPRANA DE NIÑOS CON RIESGO DE PCI



ALGORITMO 2. ABORDAJE Y MANEJO DEL NIÑO CON PCI CON COMORBILIDADES NEUROLÓGICAS Y MÚSCULO ESQUELÉTICAS

