

# GOBIERNO FEDERAL



SALUD

SEDENA

SEMAR

## Guía de Referencia Rápida

### Diagnóstico, Tratamiento y Pronóstico de la Encefalopatía Hipóxico-Isquémica en el Recién Nacido

# GPC

## Guía de Práctica Clínica

Catálogo maestro de guías de práctica clínica: **IMSS-371-10**

CONSEJO DE SALUBRIDAD GENERAL



DIF SISTEMA NACIONAL PARA EL DESARROLLO IGUAL DE LA MUJER



Vivir Mejor

## GUÍA DE REFERENCIA RÁPIDA

### P 91.6 Encefalopatía Hipóxico-Isquémica en el Recién Nacido

GPC

#### Diagnóstico, Tratamiento y Pronóstico de la Encefalopatía Hipóxico-Isquémica en el Recién Nacido

ISBN: 978-607-7790-73-0

#### DEFINICIÓN

La encefalopatía Hipóxico Isquémica es el daño producido al encéfalo como consecuencia de uno o varios eventos de asfixia en el periodo perinatal, cuyas manifestaciones están en relación a la intensidad del evento asfíctico

Aproximadamente 23% de los 4 millones de muertes neonatales son atribuibles a asfixia. La encefalopatía hipóxico – isquémica ocurre en, aproximadamente 1 a 2 de cada 1000 recién nacidos de término. Una proporción significativa de estos neonatos mueren o sobreviven con secuelas graves a largo plazo. Entre los recién nacidos de término entre el 6% y 23% de los casos de parálisis cerebral son atribuibles a asfixia intraparto.

#### DIAGNÓSTICO CLINICO

Para integrar el diagnóstico de encefalopatía hipóxico isquémica es requisito indispensable que exista el antecedente de un evento de hipoxia-isquemia (asfixia) agudo y evidencia de repercusión clínica.

"The American Academy of Pediatrics, Committee on Fetus and Newborn y The American College of Obstetrics and Gynecologists", define a la asfixia como el evento de hipoxia-isquemia lo suficientemente grave para desarrollar encefalopatía hipóxica – isquémica si se cumple con los siguientes requisitos:

- pH < 7 en sangre arterial de cordón
- Pagar 0 - 3 después de los 5 minutos
- Alteraciones neurológicas y/o disfunción multiorgánica

Los siguientes antecedentes perinatales se han considerado factores de riesgo para EHI:

- Alteración de Movimientos fetales (sensibilidad del 12 a 50%, especificidad del 91 a 97%)
- Prueba sin Stress (sensibilidad del 14 a 59%, especificidad del 79 a 97%)
- Perfil biofísico fetal (valor predictivo positivo 2.5 a 27.4, valor predictivo negativo de 0.2 a 0.9)
- Frecuencia Cardíaca Fetal Anormal (FCF) documentada, (sensibilidad del 70%, especificidad 80%)
- El pH del cuero cabelludo fetal (sensibilidad 31%, especificidad 93% de FCF monitorizada)
- Sufrimiento fetal agudo OR 22 (IC 95% 10.45 - 46.6)
- Líquido amniótico meconial: OR 10 [(IC 95% 5.5 - 19.26)

- Trabajo de parto prolongado: OR 10 (IC 95% 4.92 - 20.98)
- Distocias fetales OR 3 (IC 95% 1.48 - 9.01)
- Síndrome de aspiración de meconio OR 90 (IC 95% 12.84 – 1823.45)
- Anemia fetal OR 9 (IC 95% 2.87- 27.42)
- Malformaciones fetales OR 6 (IC 95% 1.13 - 46.22)
- Oligohidramnios OR 5 (IC 95% 1.94 - 14.72)
- La enfermedad hipertensiva del embarazo
- El uso de oxitocina en cualquier momento del trabajo de parto.
- Pagar igual o menor de 3 al nacer

### Exploración Neurológica

El examen neurológico permite establecer la presencia o ausencia de encefalopatía. Se han diseñado una serie de esquemas de graduación que clasifican la gravedad de la EHI en distintos estadios. Estos esquemas reflejan el hecho de que, cuanto mayor es el deterioro del estado de vigilia y de la capacidad para despertar, más grave es la encefalopatía. El estadio clínico de la EHI permite inferir la magnitud de la agresión al SNC, es de utilidad pronóstica en los primeros días de vida y se correlaciona estrechamente con la probabilidad de secuelas neurológicas.

Realizar evaluación clínica completa en las primeras 4 horas de vida, con especial interés en los siguientes parámetros:

- Estado de alerta
- Tono muscular
- Respuestas motoras
- Reactividad

Ver Cuadro I. Estadios de la Encefalopatía Hipóxico – Isquémica

Para evaluar la gravedad de la EHI se han elaborado diversas escalas, sin embargo, ninguna ha sido validada formalmente, la escala que se ha usado con mayor frecuencia es la Sarnat (desde el año 1976); Los autores de la presente guía recomiendan el uso de la escala Modificada de García –Alix A (Cuadro I) por que tiene las siguientes ventajas: Se realiza en menor tiempo, ya que, el número de parámetros a evaluar son solo cuatro, la mitad de los que valora Sarnat y la evaluación es totalmente clínica (no considera el electroencefalograma)

## AUXILIARES DIAGNÓSTICOS

- Ultrasonografía craneal

La ultrasonografía craneal es un estudio no invasor, de bajo costo y no somete al recién nacido a radiación, es útil cuando en el recién nacido se encuentra con inestabilidad hemodinámica ya que se puede realizar en la UCIN (en la cuna del paciente). Es útil para la detección de hemorragia peri-intraventricular, leucomalacia

periventricular e hidrocefalia.

La realización de Doppler y la evaluación del índice de resistencia proveen información adicional sobre la perfusión cerebral.

Realizar ultrasonografía craneal, de acuerdo a los criterios establecidos por el *American Institute of Ultrasound in Medicine*, dentro de las 24 horas siguientes al evento asfíctico, sin desplazar al paciente del área de cuidados intensivos neonatales.

- **Electro Encefalograma**

Realizar EEG de canales múltiples dentro de las 6 horas siguientes al evento asfíctico y graduarlo de acuerdo a la escala mostrada en el Cuadro II

El EEG permite establecer un pronóstico preciso para decidir quiénes se beneficiarán del inicio de la terapia neuroprotectora como la hipotermia selectiva inducida.

- **Tomografía Computarizada de Cráneo (TCC)**

La TCC tiene mayor sensibilidad, especificidad y concordancia inter-observador que la ultrasonografía, en la detección de lesión cerebral hipóxico – isquémica como: infartos cerebrales focales y multifocales, cambios isquémicos globales, encefalomalacia quística, infartos cerebelares, de los ganglios basales, talámicos y del tallo cerebral.

Realizar TCC en recién nacidos con encefalopatía hipóxica – isquémica moderada a severa, cuando no se cuente con Resonancia Magnética, durante los primera semana de edad

- **Resonancia magnética**

Las imágenes de resonancia magnética (RM) de alta calidad dan la mayor información acerca de la gravedad del daño cerebral en el neonato asfíxiado en el período neonatal temprano. Realizar resonancia magnética en presencia de duda diagnóstica o bien para cuando se requiera conocer con mayor detalle la zona afectada: si el recién nacido puede salir de la UCIN y se cuenta con el recurso

- **Angiografía por Resonancia Magnética**

La angiografía por resonancia magnética permite identificar lesiones vasculares que pueden conducir a sangrado o infartos, sin necesidad de realizar angiografía con catéter. Realizar estudio de resonancia magnética en cuanto las condiciones clínicas del paciente permitan su traslado, y se cuenta con el recurso, se recomienda que se realice durante la primera semana de vida para determinar la extensión de la lesión encefálica, evolución y pronóstico.

## TRATAMIENTO FARMACOLÓGICO

### Anticonvulsivantes

Las crisis convulsivas neonatales secundarias a un evento hipóxico isquémico indican, por su presencia, un grado de severidad moderado de la lesión cerebral aguda. El daño cerebral y las secuelas neurológicas son

mayores en los recién nacidos con encefalopatía hipóxica isquémica que convulsionan en comparación con los que no lo hacen.

Hasta el momento, el tratamiento con anticonvulsivantes en neonatos de término en el periodo neonatal inmediato después de un episodio de asfixia, no se recomienda de manera profiláctica en la práctica clínica, su única indicación definida es el tratamiento de crisis convulsivas frecuentes o prolongadas.

Debe existir corroboración entre las manifestaciones clínicas y los hallazgos en el EEG pues es bien reconocida la disociación entre ambos en el neonato. Los movimientos “anormales” sin traducción en el EEG no deben recibir anticonvulsivantes, mientras que los pacientes con alteraciones en el EEG aún sin manifestaciones clínicas deben ser tratados pues la actividad eléctrica convulsiva impacta sobre el desarrollo cerebral y la neurogénesis.

El fenobarbital y el DFH han sido los pilares del tratamiento junto con el uso más reciente de benzodiazepinas. Se ha estimado que menos de la mitad de las convulsiones neonatales responden a estos agentes, aún a dosis altas.

El tratamiento inicial de las crisis convulsivas neonatales debe comenzar con la administración de fenobarbital 20 – 40 mg/kg, o DFH 20 mg/kg como dosis de carga, seguidos de dosis de sostén de 5 – 7 mg/kg de ambos fármacos. Si las convulsiones persisten el loracepam 0.5 – 1.0 mg/kg o el midazolam 50 – 100 mg/kg pueden servir como tratamiento adyuvante. No existe evidencia suficiente para justificar el uso inicial de nuevos fármacos como el topiramato o el levetiracetam en el manejo de las convulsiones neonatales.

No hay evidencia suficiente en el momento actual para recomendar el uso de eritropoyetina, sulfato de magnesio, alopurinol, infusión de células tronco u opioides en el tratamiento de la encefalopatía hipóxica isquémica del recién nacido. Su uso es aún experimental y se requieren mayores estudios clínicos controlados para determinar la eficacia y seguridad de su empleo.

En el momento actual no existe evidencia que permita recomendar el uso de esteroides y manitol en el tratamiento del edema cerebral en el recién nacido con encefalopatía hipóxica-isquémica.

## TRATAMIENTO NO FARMACOLÓGICO

Los objetivos generales en el manejo del paciente recién nacido que ha tenido un evento hipóxico - isquémico y en riesgo de continuar con una lesión progresiva son:

- Identificación temprana del paciente de alto riesgo
- Medidas de terapia básicas para facilitar una adecuada perfusión y nutrición cerebral
- Medidas de neuroprotección

La restricción en el aporte de líquidos no modifica la fisiopatogenia, evolución o pronóstico en la lesión encefálica secundaria a hipoxia – isquemia.

Debe realizarse un manejo racional de líquidos basado en los requerimientos hídricos básicos y modificarlos si los efectos de la lesión hipóxico – isquémica han ocasionado alteraciones hormonales o renales que justifiquen ajustar dichos requerimientos.

Evaluar regularmente hidratación, electrolitos séricos, osmolaridad o densidad urinaria

Mantener glucemia dentro de niveles normales de acuerdo a la edad y vigilar en forma regular los niveles de glucosa en sangre (Los recién nacidos asfixiados con acidosis tienen peor desarrollo si la lesión se asocia con hipoglucemia)

La acidosis metabólica debe ser tratada, sobre todo cuando se presenta en forma conjunta con hipoglucemia para reducir el riesgo de efectos aditivos sobre la lesión cerebral.

### **Ventilación mecánica asistida**

La asistencia ventilatoria puede requerirse en los casos graves, como son los que desarrollan hipertensión arterial pulmonar o presentan convulsiones de difícil control

La hiperoxia promueve la liberación de radicales libres involucrados en la progresión de la lesión cerebral, por lo que se recomienda mantener la SaO<sub>2</sub> entre 90 y 94%

En los recién nacidos con asistencia a la ventilación debe mantenerse la PaCO<sub>2</sub> en rangos de normalidad para su edad (35 – 45 mm Hg). Evitar hipocapnia. Porque la hipocapnia es un potente vasoconstrictor y se asocia con incremento en la lesión en la sustancia blanca peri-ventricular en recién nacidos prematuros.

En todos los pacientes debe establecerse monitoreo arterial continuo o mediciones frecuentes de tensión arterial con métodos no invasivos de acuerdo con los recursos de cada unidad

Mantenga la presión arterial media en límites normales para la edad, utilice inotrópicos y/o vasoconstrictores si es necesario.

### **Nutrición**

En el recién nacido con encefalopatía hipóxico-isquémica, la motilidad intestinal se encuentra frecuentemente disminuida, además aumenta el riesgo de enterocolitis necrosante y de íleo isquémico; en algunos pacientes también se puede presentar incoordinación en el mecanismo de succión- deglución. Por lo que el inicio de la vía enteral debe hacerse con precaución y después de una evaluación individual, la técnica de administración también será de acuerdo a las necesidades individuales del recién nacido. Considerar apoyo con nutrición parenteral en los casos de compromiso intestinal moderado o severo

## Hipotermia

Los mecanismos por los cuales la hipotermia proporciona neuroprotección son:

- Disminución del consumo cerebral de oxígeno
- Retarda la disminución de fosfocreatina/fósforo inorgánico (PCr/Pi)
- Suprime la actividad citotóxica de los aminoácidos excitadores
- Inhibe la actividad de la sintetasa del óxido nítrico
- Disminuye el nivel de interleucina-1Beta
- Disminuye la liberación de citocinas tóxicas por la microglia/glía
- Suprime la actividad de los radicales libres
- Suprime la apoptosis
- Disminuye la permeabilidad de la barrera hematoencefálica, la presión intracraneal y el edema cerebral

Para recibir hipotermia como medida de neuroprotección los recién nacidos con encefalopatía hipóxico isquémica deben tener las siguientes características:

### Indicaciones de Hipotermia

- Recién nacidos  $\geq 36$  semanas de gestación o más, con peso de 1800 g o más con menos de 6 horas de vida con evidencia de evento de asfixia agudo perinatal:
  - Pagar menor de 5 a los 10 minutos y/o necesidad de asistencia ventilatoria por lo menos 10 minutos.
  - Acidosis severa pH  $< 7$ , déficit de base  $< 16$  en la primera hora de nacimiento.
  - Necesidad de maniobras de resucitación durante 10 minutos después del nacimiento. (bradicardia, pupilas anormales, apnea), evidencia clínica de crisis convulsivas.
  - EEG ampliado con moderada o severa amplitud o actividad convulsiva.
- Evidencia de encefalopatía moderada o severa. Cualquiera de 2 signos clínicos de los siguientes:
  - Letargia, estupor, coma, tono o postura anormales, reflejos anormales, hipoactividad, disfunción autonómica

Se recomienda usar hipotermia selectiva de cabeza combinada con hipotermia sistémica moderada ya que disminuye la discapacidad severa y la muerte en recién nacidos con encefalopatía hipóxico isquémica.

## PRONÓSTICO

Hasta el momento no existe una prueba que pueda predecir con certeza el pronóstico neurológico en los recién nacidos con encefalopatía hipóxico – isquémica. Si bien algunas escalas se han relacionado con pronóstico desfavorable, por ejemplo, los neonatos con calificaciones de Pagar 0, 1 y 2 a los 10 minutos tienen 76%, 82% y 80% respectivamente de posibilidades de discapacidad o muerte.

Se sabe que a mayor grado de severidad, duración del cuadro clínico y presencia de disfunciones orgánicas

mayor será la mortalidad y morbilidad neurológica a corto, mediano y largo plazo.

Los hallazgos tempranos en el Electro Encefalograma de grados 2, 3 y 4 (Cuadro II) se asocian con presencia significativa de alteraciones en el neurodesarrollo a los 2 años de edad.

En el recién nacido prematuro, los hallazgos en la RM predicen mal pronóstico neurológico cuando se observan lesiones extensas en tallo cerebral, ganglios basales y tálamo.

En la resonancia magnética la comparación de la intensidad de señal (SI) entre el putamen posterolateral y la rama posterior de la cápsula interna; si la SI es menor en el putamen que en la cápsula interna el pronóstico es bueno, pero si la SI es igual o mayor en el putamen que en la cápsula interna el pronóstico será adverso, este hallazgo es de mayor utilidad en los pacientes con encefalopatía moderada

## SEGUIMIENTO

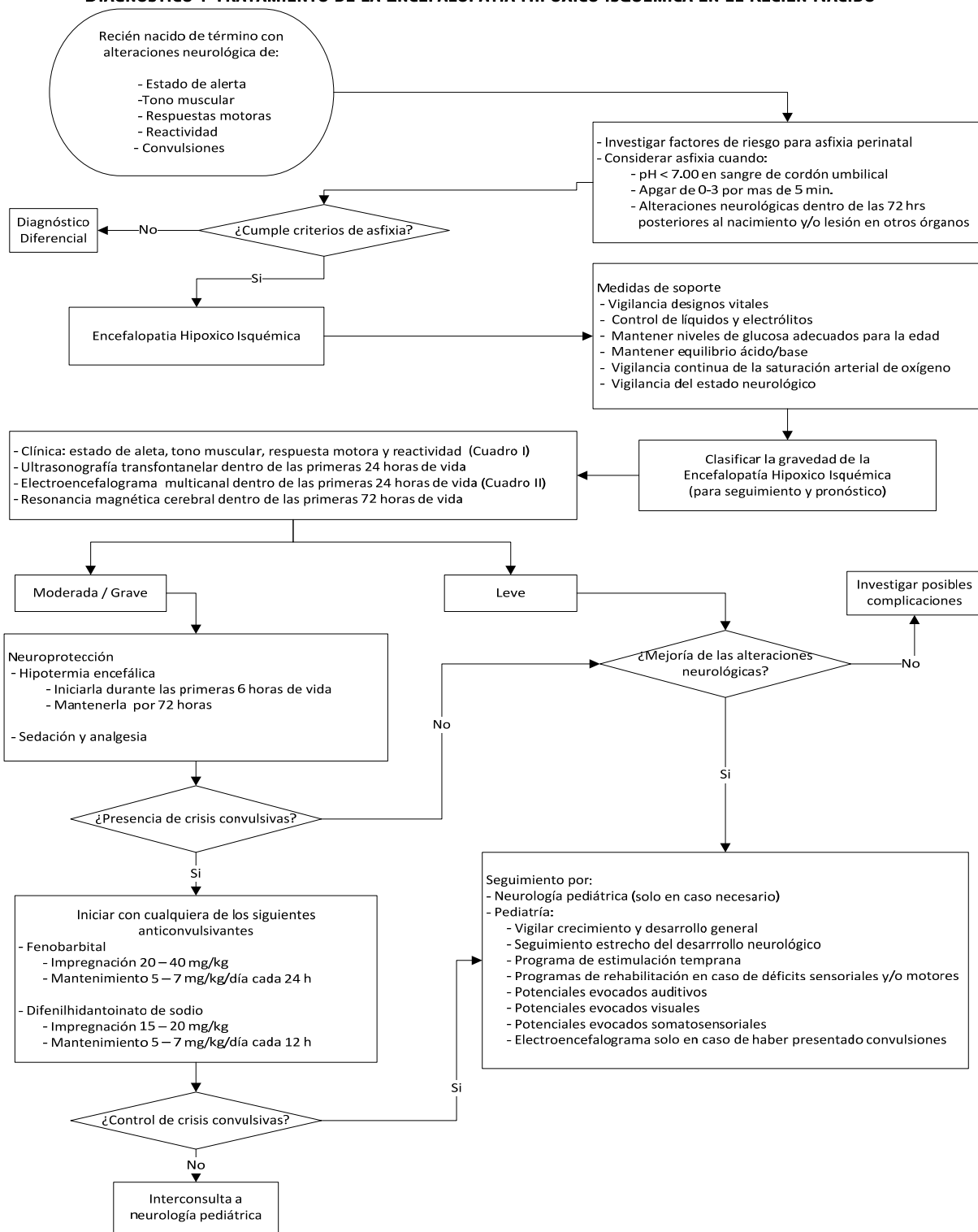
Todos los recién nacidos con encefalopatía hipóxico – isquémica deben tener:

- Seguimiento pediátrico, al menos hasta la edad escolar. Debe hacerse hincapié en el registro de la circunferencia cefálica en cada visita pues el crecimiento craneal está directamente relacionado con el pronóstico neurológico.
- Los recién nacidos con encefalopatía moderada o severa con problemas para la alimentación deben ser valorados por cirugía pediátrica por la necesidad de gastrostomía y funduplicatura y ser sometidos a rehabilitación integral.
- Todos los recién nacidos con encefalopatía moderada y severa deben ser enviados a servicios de estimulación temprana y rehabilitación, independientemente de las secuelas específicas con que cursen.
- Todos los recién nacidos con encefalopatía moderada o severa deben ser valorados por un oftalmólogo y, en su caso, someterse a realización de potenciales evocados visuales para determinar la integridad de la vía visual.
- De la misma forma en todos estos pacientes se deben realizar potenciales evocados auditivos mínimos a los 3 meses y decidir evaluaciones posteriores de acuerdo a los resultados.



## ALGORITMO

### DIAGNÓSTICO Y TRATAMIENTO DE LA ENCEFALOPATÍA HIPÓXICO ISQUÉMICA EN EL RECIÉN NACIDO



**Cuadro I. Estadios de la Encefalopatía Hipóxico – Isquémica**

<b>Estadios de la Encefalopatía Hipóxico – Isquémica</b>			
<b>Estadio</b>	<b>Condición a evaluar</b>	<b>Manifestaciones clínicas</b>	
		<b>A &lt; 3 días</b>	<b>B &gt; 3 días</b>
<b>Leve</b>	Estado de alerta	Normal	
	Tono muscular	Hipotonía global > distribución proximal superior	
	Respuestas motoras	Normales o ligeramente disminuidas	
	Reactividad	Normal o hiperexcitabilidad, ROT aumentados, temblores y mioclonías	
<b>Moderado</b>	Estado de alerta	Letargia o estupor moderado.	Convulsiones aisladas Convulsiones repetitivas
	Tono muscular	Hipotonía global > distribución proximal superior	
	Respuestas motoras	Disminuidas pero de calidad normal.	
	Reactividad	ROT disminuidos, reflejos primitivos débiles.	
<b>Grave</b>	Estado de alerta	Coma o estupor severo.	Signos de disfunción del tallo cerebral
	Tono muscular	Hipotonía global.	
	Respuestas motoras	Ausentes o estereotipadas, Convulsiones o estado epiléptico.	
	Reactividad	Reflejos primitivos ausentes.	

Fuente: Modificada de García –Alix A. Asfixia intraparto y Encefalopatía hipóxico isquémica. 2008

**Cuadro II. Clasificación de la actividad de fondo del EEG en el neonato con Encefalopatía Hipóxico – Isquémica**

Clasificación de la actividad de fondo del EEG en el neonato con Encefalopatía Hipóxico – Isquémica.		
Grado	Electro Encefalograma	Descripción
0	Normal	Patrón de fondo continuó con características fisiológicas normales como ondas lentas anteriores.
1	Normal/anormalidades leves	Patrón de fondo continuo con leve actividad anormal como: asimetría leve, discreta depresión del voltaje o pobre definición ciclos de sueño – vigilia.
2	Anormalidades moderadas	Actividad discontinua con supresión entre brotes < 10 s; ciclos de sueño – vigilia indefinidos, clara asimetría o asincronía.
3	Anormalidades graves	Actividad discontinua con supresión entre brotes 10 – 60 s; severa atenuación de los patrones de fondo o ausencia de ciclos de sueño – vigilia.
4	Sin actividad de fondo	Actividad de fondo < 10 $\mu$ V o discontinuidad severa con supresión entre brotes > 60 s.

Fuente: Murray DM. Early EEG findings in hypoxic ischemic encephalopathy predict outcomes at two years. 2009