

# GOBIERNO FEDERAL



**SALUD**

**SEDENA**

**SEMAR**

## Guía de Referencia Rápida

Detección de Cardiopatías Congénitas en  
Niños mayores de 5 años Adolescentes y  
Adultos

# GPC

**Guía de Práctica Clínica**

Catálogo Maestro de Guías de Práctica Clínica: IMSS-054-08

CONSEJO DE  
SALUBRIDAD GENERAL



**DIF**  
SISTEMA NACIONAL  
PARA EL DESARROLLO  
INTEGRAL DE LA FAMILIA



**Vivir Mejor**

## GUÍA DE REFERENCIA RÁPIDA

### Q20 Malformaciones Congénitas de las Cámaras Cardíacas y sus Conexiones

GPC

#### Detección de Cardiopatías Congénitas en Niños mayores de 5 años Adolescentes y Adultos

ISBN: 978-607-7790-96-9

## DEFINICIÓN

Cardiopatía Congénita: Malformaciones cardíacas o de sus grandes vasos presentes al nacimiento y que se originan en las primeras semanas de gestación por factores que actúan alterando o deteniendo el desarrollo embriológico del sistema cardiovascular.

## FACTORES DE RIESGO PARA CARDIOPATÍA CONGÉNITA

En Primer Nivel de Atención Médica se deben implementar acciones de detección de cardiopatías congénitas en niños y adultos. Se debe buscar también intencionalmente aquellos pacientes que ya tienen antecedentes de corrección quirúrgica de malformaciones cardíacas para envío a segundo nivel.

Existe evidencia de que solo 60% de los nacidos vivos con cardiopatía congénita son diagnosticados al nacimiento. Con base en que existe una proporción de pacientes con cardiopatía congénita que no es susceptible de ser diagnosticada en las primeras 24 horas pos parto y otra proporción en que se omite el diagnóstico, el médico de primer contacto debe identificar grupos de riesgo para hacer la búsqueda dirigida.

El defecto septal atrial tipo primun o secundum se identifica tardíamente con mayor frecuencia.

El retraso en el diagnóstico se presenta inclusive en pacientes que tienen factores de riesgo cuya asociación con la presencia de cardiopatías congénitas es muy conocida.

Para incrementar la detección de niños, adolescentes y adultos con cardiopatía congénita tratada y no tratada interrogar factores relacionados con lo siguiente:

a) Antecedentes familiares:

- Familiares consanguíneos portadores de cardiopatía congénita. Existe un riesgo de 2 a 7% cuando existen familiares de primer grado con cardiopatía congénita
- Enfermedades o exposiciones maternas (edad materna avanzada, diabetes, enfermedad de la colágena, fenilcetonuria; exposición a fármacos, agentes anti-infecciosos, agentes físicos.

b) Factores personales:

Ser portador de cromosomopatía, o cualquier malformación congénita.

Cerca de 50% de los pacientes con Síndrome de Down, Noonan, Williams o Turner tienen cardiopatía congénita. Referir todo paciente con Síndrome de Down Noonan, Williams, Turner etc. sin valoración cardiológica reciente y todo paciente con antecedentes familiares (padres o hermanos) con cardiopatía congénita.

## MANIFESTACIONES CLÍNICAS

Un tercio de los niños que nacen con cardiopatía congénita desarrollan síntomas en los primeros días de vida extrauterina. El 80% de los niños con enfermedad crítica se manifiesta con insuficiencia cardiaca congestiva (es frecuente que durante su alimentación presenten taquicardia, sudoración y retracción subcostal).

En escolares y adolescentes las cardiopatías congénitas no cianógenas se manifiestan principalmente por insuficiencia cardiaca congestiva y estatura menor a la esperada en función de la edad. Las cardiopatías congénitas cianógenas se manifiesta principalmente con datos de hipoxia y se afecta tanto el peso como la estatura. A la exploración física los signos de insuficiencia cardiaca son galope y estertores pulmonares.

La presencia o ausencia de soplo cardiaco no es determinante como base de la detección de cardiopatía congénita. Soplos transitorios son frecuentemente escuchados en niños sin anomalías cardiacas y en muchos defectos cardiacos severos no existe soplo, por ejemplo la atresia tricuspídea, la coartación de la aorta y la transposición de los grandes vasos.

En niños con algunos defectos obstructivos, del lado izquierdo del corazón, el pulso femoral puede ser palpable pero uno o ambos pulsos braquiales pueden no ser palpables. En los niños con coartación de la aorta los pulsos femorales pueden estar presentes al nacimiento pero pueden desaparecer o disminuir con el cierre del conducto arterioso de los 3 a 14 días de edad.

En la exploración física es importante observar el fenotipo en busca de rasgos sindrómicos (ej fenotipo de Síndrome de Down, Turner, Marfán etc.). Buscar signos dismórficos (ojos: ej. forma de párpados y presencia de luxación de cristalino, altura y simetría de pabellones auriculares, fisura labiopalatina, paladar ojival, alteraciones perianales, deformidades torácicas, hiperlaxitud articular cuello "alado", malformación de dedos o manos).

En la región precordial se puede encontrar deformidad ósea, y se puede ver o palpar el choque de la punta del corazón (ápex) el cual se puede encontrar desplazado hacia afuera.

Buscar la presencia de soplo cardiaco y describir su localización, fase del ciclo cardiaco, intensidad e irradiaciones.

Presencia de disnea de esfuerzo, inadecuado desarrollo pondo-estatural infección de vías aéreas repetitiva, cianosis, palpitations (percepción del propio latido cardiaco) taquicardia, síncope.

En abdomen buscar hepatomegalia y ascitis.

Explorar los pulsos de las cuatro extremidades.

En pacientes de piel morena es más difícil observar la cianosis en piel por lo que se recomienda buscarla principalmente en labios lechos ungueales y mucosas. A partir de los 5 años se puede observar el hipocratismo digital, mejor conocido como dedos en palillo de tambor (secundario a la hipoxemia crónica).

Los niños frecuentemente se adaptan a las limitaciones que les impone la falla cardiaca y suelen negar disnea o fatiga de esfuerzo, por lo cual se recomienda establecer la comparación de lo que puede hacer de ejercicio el paciente contra lo que pueden hacer sus compañeros de clase. La pregunta clave es si se cansa antes que sus compañeros.

En todo paciente con datos de insuficiencia cardiaca sin causa aparente, realizar acciones de detección de cardiopatías congénitas (factores de riesgo y evaluación clínico-radiográfica) e investigar intervenciones cardiacas previas.

Las palpitations son la autopercepción de los latidos del corazón. Es probable la existencia de una cardiopatía, cuando se presentan en reposo o se acompañan de datos de bajo gasto (palidez, lipotimia o síncope) si se presentan en pacientes con antecedente de intervención cardiaca su significado es mas grave. No olvidar que su origen puede ser extracardiaco como por ejemplo hipertiroidismo.

Con base en que todos los soplos diastólicos son orgánicos se recomienda envío a Segundo Nivel de Atención Médica. Si el soplo es sistólico, y el paciente no tiene antecedentes de ser cardiópata, no tiene cicatrices de cirugía en el tórax, no hay cianosis, ni datos de insuficiencia cardiaca con el resto de exploración física normal es muy probable que se trate de soplo funcional, indicar radiografía de tórax y electrocardiograma y en caso de que sean normales continuar con atención usual en Medicina Familiar; si existen anomalías en la radiografía o el electrocardiograma o se acompaña de otras manifestaciones sugestivas de soplo orgánico enviar a Segundo Nivel de Atención Médica.

Todo paciente con fiebre mayor de 38°C con antecedente ser cardiópata con o sin intervención quirúrgica cardiaca previa sospechar endocarditis bacteriana.

Pacientes con fiebre mayor de 38°C , datos de insuficiencia cardiaca y soplo orgánico sospechar endocarditis bacteriana.

Ante sospecha de endocarditis bacteriana no indicar antibiótico y enviar a urgencias.

El estado hemodinámico del paciente se puede inferir a partir de lo siguiente:

Trabajo respiratorio aumentado con taquipnea es probable insuficiencia cardiaca. Se observa el choque del apex y se observa desplazado puede indicar cardiomegalia. Presencia de cianosis o diaforesis (trabajo respiratorio aumentado).

En los niños con cardiopatías congénitas es frecuente la desnutrición por la insuficiencia cardiaca crónica.

Se debe tomar la tensión arterial en ambos brazos, determinar pulsos carotídeos, humerales y femorales. Pulsos amplios en las 4 extremidades en pacientes sin cianosis sugiere persistencia del conducto arterioso o insuficiencia valvular aórtica; en pacientes con cianosis lo mas probable es la atresia pulmonar con insuficiencia aórtica y un poco menos frecuente el tronco arterioso. Si los pulsos están disminuidos en femorales y aumentados en humerales, el diagnóstico de coartación es muy probable, sobre todo si se combina con hipertensión en miembros superiores.

En el hueco supraesternal y cuello, debe buscarse el Thrill (soplo palpable) que sugiere obstrucción por alguna forma de estenosis aórtica. Al palpar el área precordial es posible saber si el corazón es hiperdinámico o quieto; en el segundo espacio intercostal izquierdo se puede palpar el cierre de la válvula pulmonar.

En la exploración física se deben buscar estertores crepitantes en las bases que pueden traducir edema pulmonar.

## ESTUDIOS DE GABINETE

Frecuentemente la radiografía de tórax en proyección Postero-Anterior (PA) y lateral, es el primer estudio que alerta al clínico sobre la presencia de una cardiopatía congénita o una anomalía de los grandes vasos. Mediante este estudio se puede determinar el contorno del corazón y del mediastino, la vascularidad pulmonar y la presencia de calcificaciones. La radiografía de tórax es indispensable para descartar enfermedad pulmonar y sirve para definir la posición del corazón y valorar el tamaño de este, situación del arco aórtico y el patrón de vascularización pulmonar, este último refleja el estado hemodinámico.

Es poco probable que un niño presente una cardiopatía congénita severa cuando lo encontramos estable clínicamente y con una radiografía de tórax y un electrocardiograma de características normales.

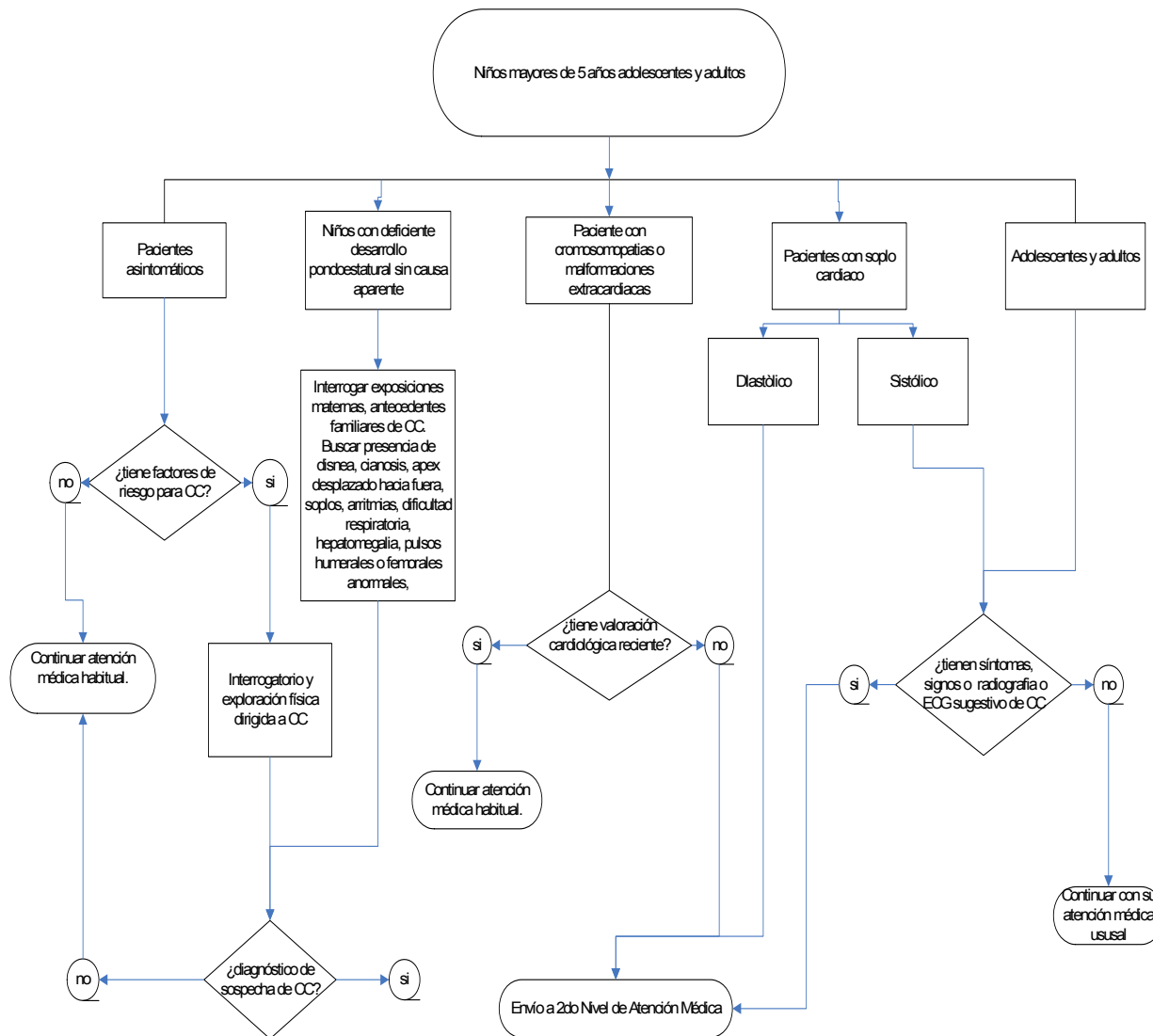
En todo paciente que se sospeche cardiopatía congénita y que se encuentre hemodinamicamente estable solicitar tele de tórax y electrocardiograma; posteriormente enviar a Segundo Nivel para continuar su evaluación.

Si existen manifestaciones de insuficiencia cardiaca, endocarditis bacteriana o descompensación hemodinámica realizar envío a Segundo Nivel de Atención Médica sin radiografías ni electrocardiograma.

Cuando se sospeche cardiopatía congénita se debe tomar un electrocardiograma, sin embargo si la probabilidad de cardiopatía congénita es alta un electrocardiograma normal no descarta el diagnóstico

## Algoritmos

**Algoritmo 1. Detección de Cardiopatías Congénitas en Niños mayores de 5 años Adolescentes y Adultos**



**EXPOSICIONES MATERNAS QUE INCREMENTAN LA PROBABILIDAD DE CARDIOPATÍAS CONGÉNITAS  
EN EL FETO**

Exposición durante la gestación	Defecto	RM
Fenilcetonuria	Cualquier defecto	>6
Diabetes Pregestacional	Cualquier defecto	3.1-18
	Defectos Conotroncales	5.55
	Isomerismos derecho o izquierdo	8.3
	D – Transposición de las grandes arterias	3.8-27.2
	Defecto del septum auriculo ventricular	10.6
	Defecto septal	2.9-20.2
	Síndrome del corazón hipoplástico izquierdo	3.9
	Defectos del tracto de salida	3.7-17.9
	Persistencia de conducto arterioso (solo productos con peso>2500)	
Enfermedad Febril	Cualquier defecto	1.8-2.9
	Defectos conotroncales	1.55
	Cualquier defecto obstructivo derecho	2.2-2.9
	Atresia tricuspidea	5.1-5.2
	Cualquier defecto Obstructivo Izquierdo	2.7
	Coartación aórtica	2.7
	Defectos del septum ventricular	1.8
Influenza	Cualquier defecto	2.1
	Defectos de Conotroncal	1.74
	D - Transposición de las grandes arterias	2.1
	Todos los defectos obstructivo derechos	2.5
	Todos los defectos obstructivos Izquierdos	2.9
	Coartación aórtica	3.8
	Defectos del septum ventricular	2.0
	D - Transposición de las grandes arterias con septum ventricular intacto	2.2
Atresia Tricuspidea	4.3	
Rubeola	Cualquier defecto	No disponible (+)
	Defectos del septum ventricular	+
	Persistencia del conducto arterioso	+
	Anormalidades de la válvula pulmonar	+
	Estenosis pulmonar Periférica	+
Epilepsia	Cualquier defecto	+

Fuente: Jenkins KJ, Correa A, Feinstein J et al. Noninherited Risk Factors and Congenital Cardiovascular Defects: Current Knowledge. A Scientific Statement from the American Heart Association Council on Cardiovascular Disease in the Young. Circulation 2007;115:2995-3014.\*\*Se redujo el riesgo cuando la madre tomo ácido fólico simultáneamente

**CUADRO 3.1 EXPOSICIONES MATERNAS QUE INCREMENTAN LA PROBABILIDAD DE CARDIOPATÍAS CONGÉNITAS EN EL FETO**

Exposición durante la gestación	Defecto	RM
<b>Drogas terapéuticas</b>		
Anticonvulsivantes	Cualquier defecto	4.2
Tocólisis con Indometacina	Persistencia del conducto arterioso	+
Ibuprofeno	Cualquier defecto	1.86
	D -Transposición de las grandes arterias	2.5
	Defecto del septum atrioventricular (síndrome de Down)	2.4
	Defectos del septum interventricular	1.9
	Válvula aórtica bicúspide	4.1
Sulfasalazina	Cualquier defecto	3.4
Talidomida	Cualquier defecto	
Vitamina A	Defectos del tracto (salida)	0.0-9.2
	Defectos del tubo neural (cardiacos y no cardiacos )	0.7-4.8
	Estenosis pulmonar y defectos no cardiacos	0.5
**Trimetoprim con Sulfametoxazol	Cualquier defecto	2.1-4.8
Derivados de la vitamina A /retinoides	Cualquier defecto	+
<b>Drogas no terapéuticas</b>		
Mariguana	Defecto del septum ventricular	1.9
	Síndrome de Ebstein	2.4
<b>Exposiciones ambientales</b>		
Solventes orgánicos	Defecto conotruncal	2.3-3.9
	Síndrome del corazón izquierdo hipoplásico	3.4
	Coartación aórtica	3.2
	Estenosis pulmonar	5.0
	D - Transposición de las grandes arterias con septum ventricular intacto	3.4
	Tetralogía de Fallot	2.7
	Retorno venoso pulmonar anómalo total	2.0
	Defecto del septum atrioventricular no cromosómico	5.6
	Anormalidad Ebstein	3.6
	Defectos del septum ventricular	

Fuente: Jenkins KJ, Correa A, Feinstein J et al. Noninherited Risk Factors and Congenital Cardiovascular Defects: Current Knowledge. A Scientific Statement from the American Heart Association Council on Cardiovascular Disease in the Young. *Circulation* 2007;115:2995-3014.\*\*Se redujo el riesgo cuando la madre tomo ácido fólico simultáneamente